

Zahnanlagen

Die Zahnanlagen entwickeln sich aus ektodermalen und mesodermalen Komponenten. Früh in der embryonalen Entwicklung proliferiert das Epithel der Mundschleimhaut in den zukünftigen Kiefer und formt die Zahnleiste. In der Zahnleiste werden dann die Zahnknöpfe angelegt, welche nach einer Umstülpung zu Zahnglößchen werden. Im Zahnglößchen verdichtet sich das Kiefermesenchym zur Papille, woraus später die Pulpa geformt wird. Dieser sogenannte Zahnkeim wird von einem Zahnsäckchen umgeben, worin die weitere Entwicklung stattfindet. Während der Entwicklung werden zwei solcher Zahnanlagen gebildet: eine für den Milchzahn, die andere für den bleibenden Zahn (Harvey, 1985; Evans, 1993; Kesel 1995). In der Zahnanlage entwickeln sich mit den Ameloblasten und den Odontoblasten zwei Zellreihen. Die Ameloblasten scheiden an der zum Dentin zugewandten Seite eine homogene, erst weiche, später durch Kalifizierung sehr hart werdende Substanz aus. Dieser Schmelz verbindet sich innig mit dem Dentin. Die Ameloblasten werden durch die Schmelzbildung in die Peripherie verdrängt und atrophieren. Das heisst, dass beim Abschluss der Mineralisation des Schmelzes keine Ameloblasten mehr vorhanden sind und Schmelzschäden deswegen zeitlebens nicht vom Körper adäquat repariert werden können (van Foreest, 1991).

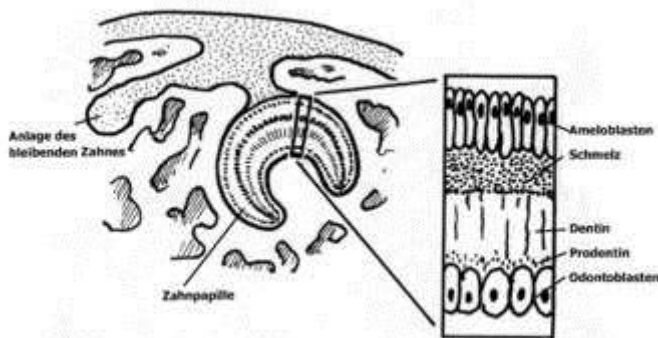


Abbildung 1

[zum Vergrössern hier klicken](#)
(54 KB)

Die Odontoblasten bilden das Prodentin, welches später zu Dentin (Zahnbein) mineralisiert. Im gebildeten Dentin befinden sich keine Odontoblasten mehr, sie bleiben in der Zahnpapille und lassen nur in kleinen Kanälchen Ausläufer im Dentin zurück. Im Gegensatz zu den Ameloblasten produzieren die Odontoblasten aber zeitlebens Dentin.

Die Ausbildung der Wurzel beginnt beim Durchbruch des Zahnes. Die Epithelzellen des Schmelzorgans formen je nach Zahn eins bis drei Wurzelscheiden. In der Wurzelscheide werden keine Ameloblasten mehr gebildet. An der Innenseite der Wurzelscheide entwickeln sich die Odontoblasten, welche das Dentin der Wurzel produzieren. Durch die fortwährende Bildung des Dentins wird die Pulpahöhle immer enger und bietet schlussendlich nur noch Platz für Blutgefässe und Nerven.

Zwischen der Zahnwurzel und dem Alveolus dentalis bildet sich das Parodontium. Der dem Kiefer anliegende Teil wird zu Knochen, der aus Zahnsäckchen entstehende Teil bildet Zementoblasten, welche auf der Wurzel Zement ablagern. Zement ist eine echte Knochensubstanz mit einer lamellären Struktur ohne Haver'sche Kanäle. Zwischen Zement und Alveole befindet sich das parodontale Ligament. Es wirkt wie ein Stossdämpfer.

Die bleibenden Elemente entwickeln sich auf der lingualen Seite der Milchzähne und üben durch das einsetzende Wachstum Druck auf die Milchzähne aus. Deren Wurzeln werden durch Osteoklasten abgebaut (Harvey und Dubielzig, 1985; van Foreest, 1999).

Durchbruch

Die Anlage der Zähne, die Odontogenese, beginnt im Foetus und ist mit etwa 6-7 Monaten beendet, wenn die bleibenden Zähne durchgebrochen sind. Erste Anzeichen von Mineralisation sind etwa am 55. Tag nach der Befruchtung zu beobachten (Evans, 1993). Hund und Katzen haben zwei Zahngenerationen (diphyodont). Die bleibenden Zähne sind deutlich grösser als die Milchzähne und haben erst im grösser werdenden Kiefer Platz.

Die Welpen werden ohne Zähne geboren. Die ersten Milchzähne erscheinen im Alter von 2-4 Wochen, der Durchbruch aller Milchzähne ist nach rund 2 Monaten abgeschlossen (Tab. 1). Obwohl die Milchzähne klein sind, haben auch sie verhältnismässig lange Wurzeln. Vorausgesetzt die Position der Milchzähne ist korrekt, werden schnell die bleibenden Zähne nachstossen, die die Wurzeln der Milchzähne verdrängen. Letztere werden resorbiert und die Milchzähne fallen aus. Der Wechsel findet bei den meisten Rassen zwischen 3 und 7 Monaten statt (Tab 2.). Zu beachten ist, dass die Molaren nicht gewechselt werden, also direkt die bleibenden Zähne durchbrechen.

Eine weitere Besonderheit ist der erste Prämolare, welcher ebenfalls nicht gewechselt wird, aber schon am 47. Tag der Trächtigkeit sichtbar wird. Es ist deshalb auch nicht ganz klar, ob der dem Milchgebiss oder dem bleibenden Gebiss zugeordnet werden soll (Evans, 1993).

Tabelle 1: Durchbruchzeiten der Gebisselemente des Hundes.

Zahn		Durchbruchzeit
Incisivus	i1, i2, i3	4 - 6 Wochen
Caninus	c1	3 - 5 Monate
Praemolaren	P1	4 - 5 Monate, wird nicht ersetzt
	p2, p3, p4	5 - 6 Wochen
Molaren	M1	4 - 5 Monate
	M2	5 - 6 Monate
	M3	6 - 7 Monate

Tabelle 2: Wechselzeiten der Gebisselemente des Hundes

Zahn		Durchbruchzeit
Incisivus	I1, I2, I3	3 - 5 Monate
Caninus	C1	5 - 7 Monate
Praemolaren	P2, P3, P4	5 - 6 Monate

Der Bau des Zahnes

Die meisten Säugetiere haben ein aus verschiedenen aufgebauten Zähnen bestehendes Gebiss (heterodont). Es gibt die einfach aufgebauten Schneidezähne (Incisivi), die mächtigen Eckzähne (Canini), und die ein- bis dreiwurzligen Prämolaren und Molaren.

Der Zahn ist aus vier Teilen aufgebaut: (1) die Krone ragt über die Gingiva hervor (klinische Krone) oder ist mit Schmelz bedeckt (anatomische Krone), (2) der Zahnhals, die Verbindung zwischen Krone und Wurzel, (3) eine oder mehrere Wurzeln, welche den Zahn im Kiefer verankern und (4) die Pulpahöhle oder Wurzelkanal. Ein Zahn besteht aus drei harten Substanzen (Schmelz, Zement und Dentin) und einer zentralen weichen Substanz (Pulpa).

Die äusserste Lage der Krone wird Schmelz genannt. Schmelz ist die härteste Substanz des Zahnes und besteht aus 96 % anorganischem Material, vornehmlich Hydroxyapatit-Kristallen. Die Krone ist so geformt, dass die Schmelzlage auf Höhe der Gingiva am dicksten ist. Somit werden Futter und andere Verunreinigungen bei einem gesunden Tier nicht in den Sulcus gingivalis verschwinden, sondern eher darüber weggleiten (Bieniek und Bieniek, 1993).

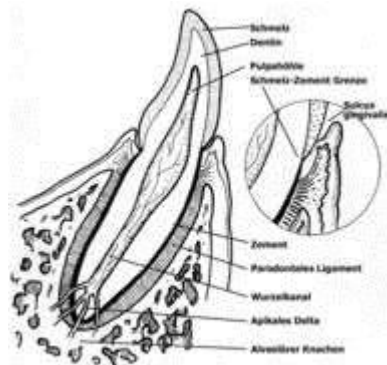


Abbildung 2

[zum Vergrössern hier klicken](#) (38,8 KB)

Die Aussenseite der Wurzel wird von Zement bedeckt. Zement besteht aus ca. 50 % anorganischem Material, ist also weicher als Schmelz, sieht ähnlich wie Knochen aus und wird von den Zementoblasten produziert. Im Zement sind Stützfasern eingebracht (parodontales Ligament), welche den Zahn im seinem Zahnfach halten. In den meisten Fällen können Zementschäden von den Zementoblasten repariert werden. Beim Zahnhals liegt der Uebergang von Schmelz zu Zement, die sogenannte Schmelz-Zement-Grenze. Bei einem gesunden jungen Hund befindet sich diese Grenze im Sulcus gingivalis.

Der Hauptanteil des Zahnes besteht aus Dentin (Zahnbein). Dentin ist elfenbeinfarbig, in der Krone von Schmelz, in der Wurzel von Zement bedeckt. Die Odontoblasten bilden das primäre Dentin (70 % anorganisches Material, weniger hart als Schmelz). In den kleinen unsichtbaren Kanälchen des Dentins befinden sich aus der Pulpa abgehenden Blutgefässe und Nerven. Dentin ist deshalb schmerzempfindlich. Dentin wird auch nach der Odontogenese zeitlebens als sekundäres oder Reparaturdentin weitergebildet. Deswegen wird der Hohlraum der Pulpa stets kleiner. Dentin, welches durch normale Abnützung des Zahnes an die Oberfläche kommt, kann durch die Einwirkung von Futterbestandteilen dunkel verfärben.

Im Zahninnern befindet sich die Pulpa. In der Pulpa befinden sich Odontoblasten, Fibroblasten, Fibrozyten, elastische und kollagene Fasern, Blutgefässe, Lymphgefässe und Nervenfasern. Der Hohlraum der Pulpa ist besonders im jugendlichen Alter gross. Im Wurzelteil verengt sich der Kanal und endet im

Wurzelpunkt (Apex), wo die Verbindung mit dem umgebenden Gewebe stattfindet. Bei etwa 75 % der Hunde endet der Wurzelkanal in einem Delta, worin sich der Hauptkanal in viele kleine Kanälchen aufteilt. Auf Röntgenbildern kann festgestellt werden, dass der Apex bei Hunden bis zum Alter von ca. 24 Monaten nicht vollständig geschlossen ist (van Foreest, 1991; Emily und Penman, 1994; van Foreest, 1999).

Form und Position der Gebisselemente

Die Anzahl der Wurzeln und ihr Verlauf im Kiefer sind bei den Zähnen stark unterschiedlich (Abb. 4). Bei der Extraktion der Zähne ist diesem Umstand Rechnung zu tragen.

Die einwurzligen Incisivi haben deutlich unterscheidbare Kronen, Hälse und Wurzeln. Laterale Schneidezähne und solche im Oberkiefer sind grösser als mediale und solche im Unterkiefer. Oberkieferschneidezähne haben eine Hauptspitze und zwei Nebenspitzen (Lilienform), die Unterkieferschneidezähne haben eine Hauptspitze und eine laterale Nebenspitze.

Die Canini oder Fangzähne sind gross und haben eine nach kaudal gerichtete Wurzel, welche bis unter den zweiten Prämolaren reicht.

Der erste Prämolare ist ein kleiner Zahn mit einer Wurzel, bricht spät durch und wechselt nicht. Die beiden folgenden Prämolaren haben zwei Wurzeln, wobei der grössere Anteil auf der mesialen Seite liegt. Der vierte Prämolare hat im Unterkiefer zwei Wurzeln. Im Oberkiefer hat der P4 drei Wurzeln, wovon zwei nach mesial gerichtet sind. Er hat stark entwickelte Spitzen und keine Kaufläche, weswegen er auch Reisszahn genannt wird.

Der Unterkiefer trägt drei Molaren. Die ersten beiden haben zwei Wurzeln, der letzte und rudimentäre hat eine Wurzel. Der erste Molar des Unterkiefers ist der Reisszahn. Die beiden Molaren des Oberkiefers haben je drei Wurzeln (Tab. 3). Im Unterkiefer gibt es also keine Zähne mit drei Wurzeln (Evans, 1993; Emily und Penman, 1994).

Tabelle 3: Zahl der Wurzeln der Zähne des normalen Hundegebisses

Zahl Wurzeln	Unterkiefer	Oberkiefer
1	I1, I2, I3	I1, I2, I3
	C	C
	P1	P1
	M3	
	P2, P3, P4	P2, P3
	M1, M2	
3		P4
		M1, M2

Das Parodontium

Der Begriff Parodontium umfasst alle Stützgewebe um die Zähne: die Gingiva, das parodontale Ligament, der Wurzelzement und der alveoläre Knochen. Sie haben

eine wichtige Rolle bei der Befestigung der Elemente im Kiefer.

Die Zähne stecken mit ihren Wurzeln in den Alveolen. An diesen sind die Zähne durch das parodontale Ligament gebunden. Das parodontale Ligament besteht aus vielen kollagenen Fasern, welche von Blutgefässen, Nerven, Lymphgefässen, Fibroblasten und Epithelzellen umgeben sind. Weiter sind dort die Zementoblasten und Zementoklasten bei der Bildung und Resorption des Zements aktiv.

Die kollagenen Fasern des parodontalen Ligamentes (Sharpey'sche Fasern) haben die Aufgabe, eine wenig bewegliche Verbindung zwischen Zähnen und Alveolarwand herzustellen. Die Fasern werden durch den Zement am Zahn verankert, auf der alveolären Seite laufen sie ins Periost ein. Die Fasern geben bei Druck ein wenig nach, so dass sie auch als Stossdämpfer dienen.

Der alveoläre Knochen umgibt die Wurzel bis beinahe zur Schmelz-Zement-Grenze. Die Lamina dura dentis ist als radiologisch verdichtete Struktur gut sichtbar. Bei älteren Hunden mit zunehmender allgemeiner Dichte des alveolären Knochen ist sie später weniger gut abgrenzbar.

Der Wurzelzement bedeckt das Wurzelzement bis zur Schmelz-Zement-Grenze. Die Gingiva legt sich dort an den Zement an.

Die Gingiva ist derjenige Teil der Mundschleimhaut, welche den Zahn umgibt. Ihr Rand ist als mukogingivale Linie farblich deutlich sichtbar. Die festsitzende Gingiva sitzt auf dem Periost und umgibt den Zahn als Führung. Die freie Gingiva ist nicht mit dem Periost verbunden und frei bewegbar. Der Spalt zwischen ihr und dem Zahn wird Sulcus gingivalis genannt. Dieser ist bei gesunden Hunden nicht tiefer als 2-3 Millimeter. Am Grund des Sulcus gingivalis ist die Gingiva bei der epithelialen Anheftung mit dem Zahn verbunden. Jede parodontale Erkrankung beginnt hier. Alter und Gesundheitszustand des Hundes bestimmen, auf welcher Höhe die epitheliale Anheftung am Zahn ansetzt. Bei jungen Hunden liegt diese dem Schmelz an, bei gesunden erwachsenen Hunden ist sie auf Höhe der Schmelz-Zement-Grenze. Bei älteren oder an Parodontitis leidenden Hunden verschiebt sich die epitheliale Anheftung Richtung Zement (van Foreest, 1991; Bieniek und Bieniek, 1993; van Foreest, 1999).

Physiologie des Gebisses

Der Gebissaufbau ist die Folge der Funktion des Gebisses. Das Carnivorengebiss muss vor allem die Beute fangen und zerreißen. Deshalb sind die Eckzähne so stark entwickelt. Auch die Schneidezähne sind scharf ausgebildet und können Stücke aus der Beute reißen. Weil das Kiefergelenk ein Schnarniergelenk ist, sind seitliche und deshalb kauende Bewegungen beim Hund kaum möglich. Die Essensbrocken werden deshalb meist ungekaut in grossen Stücken abgeschluckt. Nur allzu grosse oder harte und trockene Futterbestandteile werden zerkleinert. Knochen werden auf den Spitzen der Backenzähne zermahlen.

Die Eckzähne des Hundes dienen neben der Futteraufnahme auch als Greif- oder Verteidigungsorgane. Hunde sind im übrigen keine obligaten Carnivoren so wie die Katzen und haben deshalb ein an die etwas omnivoren Fresseigenschaften angepasstes Gebiss. Die Backenzähne haben nämlich mehr Kauflächen als diejenigen der Katzen (van Foreest, 1991).

Nomenklatur

Die Oberflächen der Zähne haben folgende Bezeichnungen: bukkal (gegen Wange hin) resp. labial (gegen Lippen hin), lingual (gegen Zunge hin), mesial (gegen die Medianlinie hin), distal (von der Medianlinie weg), okklusal (gegen die Fläche des antagonistischen Zahnes) resp. palatinal (gegen Palatum hin), inzisal (Schneidefläche der Incisivi und Canini). Andere häufig gebrauchte Begriffe sind: apikal (Richtung Wurzel resp. Apex), zervikal (um den Zahnhals), gingival (Richtung Gingiva), interdental (zwischen den Zähnen).

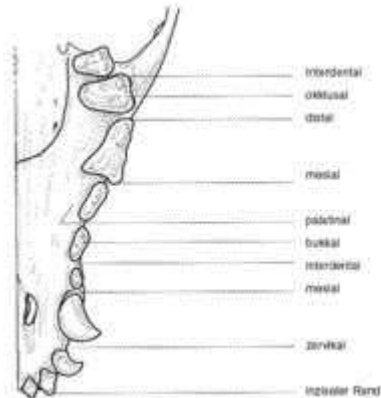


Abbildung 3

[zum Vergrößern hier klicken](#) (17,5 KB)

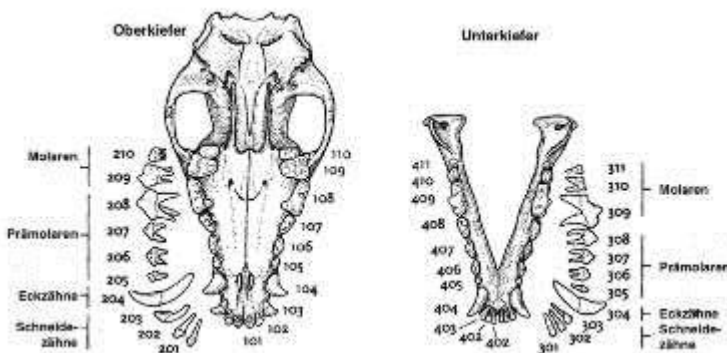


Abbildung 4

[zum Vergrößern hier klicken](#) (34,6 KB)

Ein Milchgebiss hat 28 Zähne, ein erwachsener Hund trägt 42 Zähne, wovon 20 im Oberkiefer und 22 im Unterkiefer. Zur Bezeichnung der Elemente haben sich zwei Systeme eingebürgert, nämlich die Abkürzung des Zahnes plus eine Nummer oder eine dreistellige Numerierung (Anthony, 1988). Bei letzterem System nach der Fédération Dentaire Internationale wird das Gebiss in vier Quadranten eingeteilt, welche im Uhrzeigersinn, beginnend rechts oben von 1 bis 4 eingeteilt werden (Milchgebiss 5-9). Dies ergibt die erste Ziffer. Die beiden folgenden Ziffer ergeben sich aus der Position des Zahnes von der Medianlinie aus, wobei für die Incisivi die Ziffer 01 bis 03, für die Canini 04, für die Prämolaren 05 bis 08 und für die Molaren 09 bis 11 reserviert sind.

Das Gebiss kann auch in der Zahnformel wiedergegeben werden. Es wird nur die eine Gesichtshälfte angegeben und es werden von links nach rechts die Anzahl der Incisivi, Canini, Prämolaren und Molaren angegeben (Tab. 4; Evans, 1993; van Forest, 1991).

Tabelle 4: Zahnformeln des Hundes

Milchgebiss

Bleibendes Gebiss

3 1 3

3 1 4 2

2 ----- (28)
3 1 3

2 ----- (42)
3 1 4 3

Normale Okklusion des Hundegebisses

[Normale Entwicklung des Gebisses](#) *** [Anatomie und Physiologie der Gebisselemente](#) ***

Normale Okklusion des Hundegebisses

Für das Zustandekommen einer normaler Okklusion müssen neben den Zähnen auch die Kaumuskulatur und das Kiefergelenk optimal funktionieren und müssen die Kiefer korrekt geformt sein.

Die Position des Ober- und Unterkiefers zum übrigen Schädel wird mit dem Begriff gnathie (gnathos = Kiefer) angegeben. Orthognathie und Dysgnathie bezeichnen normale und abweichende Stellung der Kiefer beim Menschen. Beim Hund spricht man vom Scherengebiss und meint ein normales Gebiss, bei dem die Oberkieferschneidezähne etwas rostral der Unterkieferschneidezähne stehen. Eigentlich müsste bereits von einem Brachygnathismus gesprochen werden. Bei weit vorstehendem Oberkiefer wird von einem Prognathismus superior (Hechtgebiss), bei weit vorstehendem Unterkiefer von Prognathismus inferior (Progenie oder Karpfengebiss) gesprochen. Wenn die Ober- und Unterkieferschneidezähne genau aufeinanderstehen, wird das Gebiss als Zangengebiss bezeichnet (Harvey und Dubielzig, 1985; van Foreest, 1999).

Die normale Okklusion des Hundegebisses kann an folgenden Punkten geprüft werden (Abbildung 5):

1. Scherengebiss: die Oberkieferschneidezähne stehen etwas rostral der Unterkieferschneidezähne. Die inzisale Seite der Unterkieferschneidezähne berühren die palatinale Seite der Oberkieferschneidezähne.
2. Interdigitation der Canini: Die Krone des Unterkiefercaninus passt genau in den interdentalen Raum zwischen lateralsten Incisivus und Caninus des Oberkiefers, ohne sie zu berühren.
3. Die Prämolaren alternieren mit ihren Opponenten des anderen Kiefers so, dass die Spitzen jeweils in den interdentalen Raum der Antagonisten kommt. Der rostralste Prämolare ist P1 des Unterkiefers.
4. Der vierte Prämolare des Oberkiefers hat den erste Molaren des Unterkiefers als Antagonisten und seine Spitzen gleiten entlang der bukkalen Seite des ersten Molaren (Maxilla ist breiter als Mandibula).
5. Die Kronenspitzen der beiden zweiten Prämolaren liegen auf derselben Höhe
6. Das Gebiss hat einen horizontalen Verlauf.

Diese Punkte gelten für etwa 80% der Hunderassen. Bei einigen Rassen gilt ein mandibulärer oder maxillärer Vorbiss als normal (van Foreest, 1991).

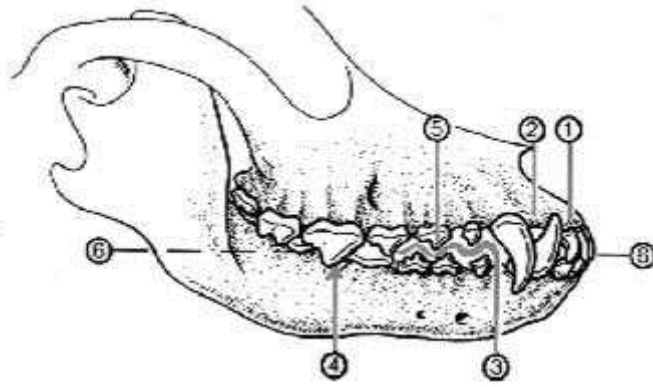


Abbildung 5

[Normale Entwicklung des Gebisses](#) *** [Anatomie und Physiologie der Gebisselemente](#) ***
Normale Okklusion des Hundegebisses
[zurück zur Auswahlseite](#)

Autor:

Daniel Koch, Dr. med. vet. ECVS
Universität Zürich, Kleintierchirurgie