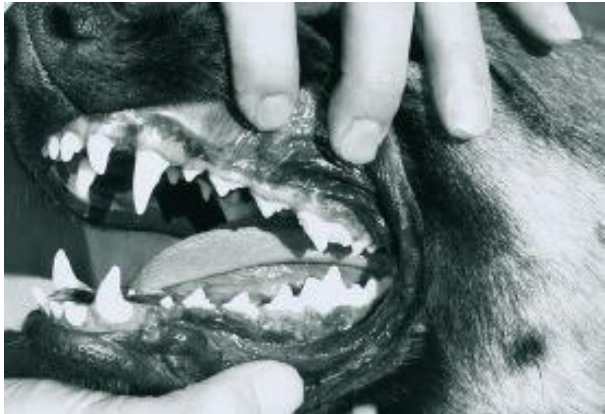

Das Gebiss des Hundes

Entwicklungsgeschichtlich hat sich das Raubtier-Gebiss unserer Hunde seit fast drei Millionen Jahren kaum verändert. Auf Grund der typischen Lebensweise der Hunde eignet sich das Gebiss in erster Linie zum Fangen, Zerreißen und Zerkleinern der Beute. Das Kiefergelenk des Hundes erlaubt daher auch kaum zermahlende Kaubewegungen, sondern wirkt durch die hinteren Zähne wie ein schneidender Brechscherenmechanismus.



Die Anatomie des Gebisses

Das Milchgebiss

Während bei der Geburt bei unserem Hund noch keine Zähne vorhanden sind, brechen zunächst die Milchzähne - etwa im Alter von 4 Wochen - im Unterkiefer, auch manchmal etwas früher, durch. Mit Ende der 6. Lebenswoche ist dann das vollständige Milchgebiss ausgebildet.

Es besteht im Ober- und Unterkiefer links und rechts jeweils aus:

- 3 Milchinzisiven (Schneidezähne)
- 1 Milchcaninus (Fangzahn)
- 3 Milchprämolaren

Der vorletzte Milchprämolare des Oberkiefers und der letzte Milchprämolare im Unterkiefer arbeiten zusammen und bilden die Reißzähne. Die Milchzähne sind graziler und spitzer geformt als die bleibenden Zähne und häufig leicht bläulich gefärbt. Jeder Zahn besteht aus Zahnkrone, Zahnwurzel und Zahnhöhle. Das Milchgebiss hat insgesamt 28 Zähne, es fehlen hier die Prämolaren 1 (4 Stück) und die Molaren (10 Stück), die nur einmal für das bleibende Gebiss heranwachsen.

Zahnwechsel

Der Zahnwechsel ist bei unserem Hund ein komplizierter Vorgang, der auch bestimmt nicht schmerzfrei ist. Da auch die Milchzähne vollständig ausgebildete und - besonders am Fangzahn - bemerkenswert lange Wurzeln besitzen, müssen diese durch den Druck der nachwachsenden Zahnkeime der zweiten Bezahnung resorbiert, das heißt aufgelöst werden. Wahrscheinlich wird dieser Vorgang auch durch spezielle Fresszellen unterstützt. Die Milchzahnwurzel wird also von innen und außen abgebaut, bis der Zahn seine Verankerung im Zahnfleisch und im knöchernen Zahnfach verliert und ausfällt. Der Zahnwechsel beginnt meist im Alter von 3 1/2 Monaten und ist in der Regel mit sechs Monaten bei unserem Hund abgeschlossen. Der Zahnwechsel beginnt mit den Schneidezähnen, dann erscheinen die Prämolaren 1, die keinen Milchzahnvorläufer haben und nur einmal ausgebildet werden. Nacheinander erscheinen die Molaren (auch kein Milchzahnvorläufer) und dann werden die Prämolaren gewechselt. Die Fangzähne brauchen auf Grund ihrer langen Wurzeln besonders lange zum Ausfallen und es kommt auch häufig vor, dass der Milchfangzahn (blauverfärbt und wackelig) noch vorhanden und daneben bereits der bleibende Fangzahn durchgebrochen ist. Doch so kleine Defekte werden auf natürlichem Wege innerhalb kurzer Zeit von selbst behoben. Während des Zahnwechsels kann es auch durchaus zu einer kurzfristigen Unausgeglichenheit des Scherengebisses kommen, das sich in der Regel nach Abschluss des Zahnwechsels und nach Fertigwuchs des bleibenden Gebisses von selbst wieder reguliert. Bleibende Fehler am Scherengebiss, Über- oder Unterbiss, werden mit Zuchtverbot geahndet, denn hier ist die Gefahr der Vererblichkeit gegeben.

Für den Zahnwechsel gelten folgende ungefähre Daten:

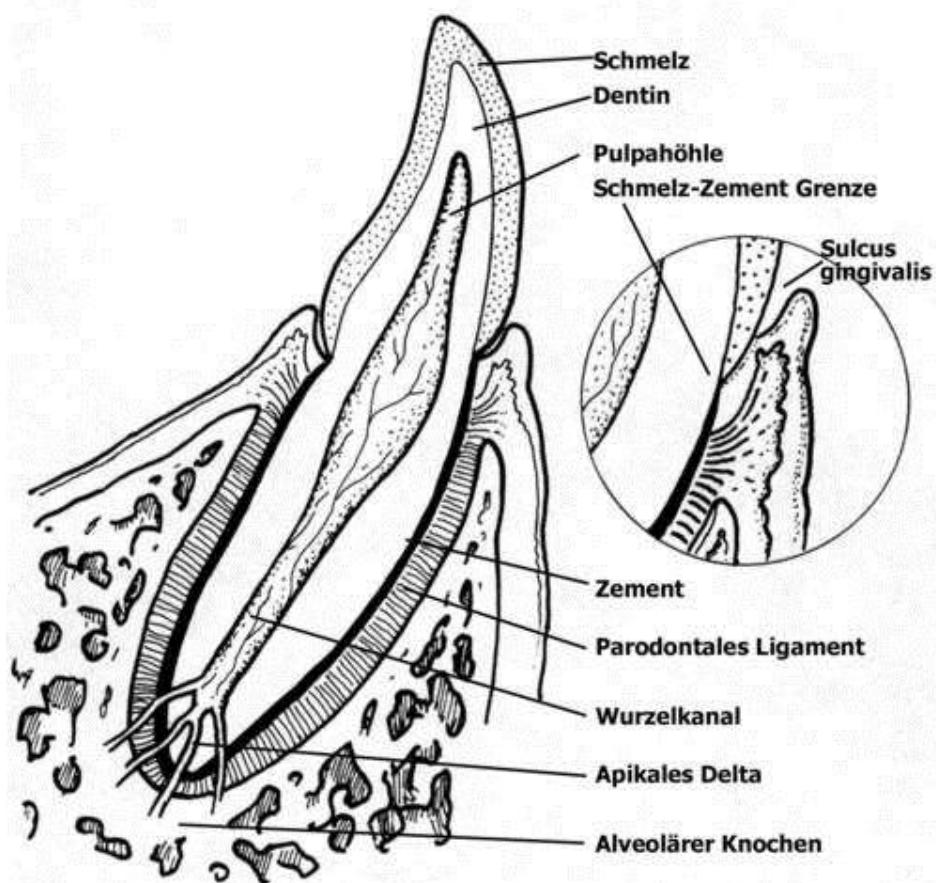
bis dritte Woche = zahnlos

ab sechste Woche = vollständiges Milchgebiß

ab dritten Monat = Beginn des Schneidezahnwechsels

ab sechsten Monat = vollständiges Dauergebiß

Der Zahnaufbau:



Am Zahnaufbau sind drei Hartsubstanzen (Zahnschmelz, -zement, -dentin) beteiligt. Der Zahnschmelz (23) bedeckt sich mit einer etwa millimeterdicken, sehr harten und auffallend weißen Schicht den freien Teil des Zahnes, die Zahnkrone. Das Zahnzement (29) besteht aus geflechtartigem Knochengewebe und reicht am Zahnhals (25) an die Schmelzschicht und somit an die Zahnkrone heran und umgibt mit einer etwa millimeterdicken Schicht die gesamte Zahnwurzel. (28)

Das Zahnbein (21) ist ein knochenähnliches Gewebe und besteht aus verkalkter Grundsubstanz und Kollagenfaserbündeln. Es bildet innen vom Schmelz- und Zementüberzug über die Hauptmasse des Zahnes und umgrenzt 'das Cavum dentis (27). Hier befindet sich das Zahnmark (Zahnpulpa) mit enthaltenen Nerven, Blut- und Lymphgefäßen, die durch das For. Apicis dentis (31) und anschließend durch den Canalis radialis dentis (30) in das Cavum dentis eintreten und in umgekehrter Richtung austreten.

Das bleibende Gebiss

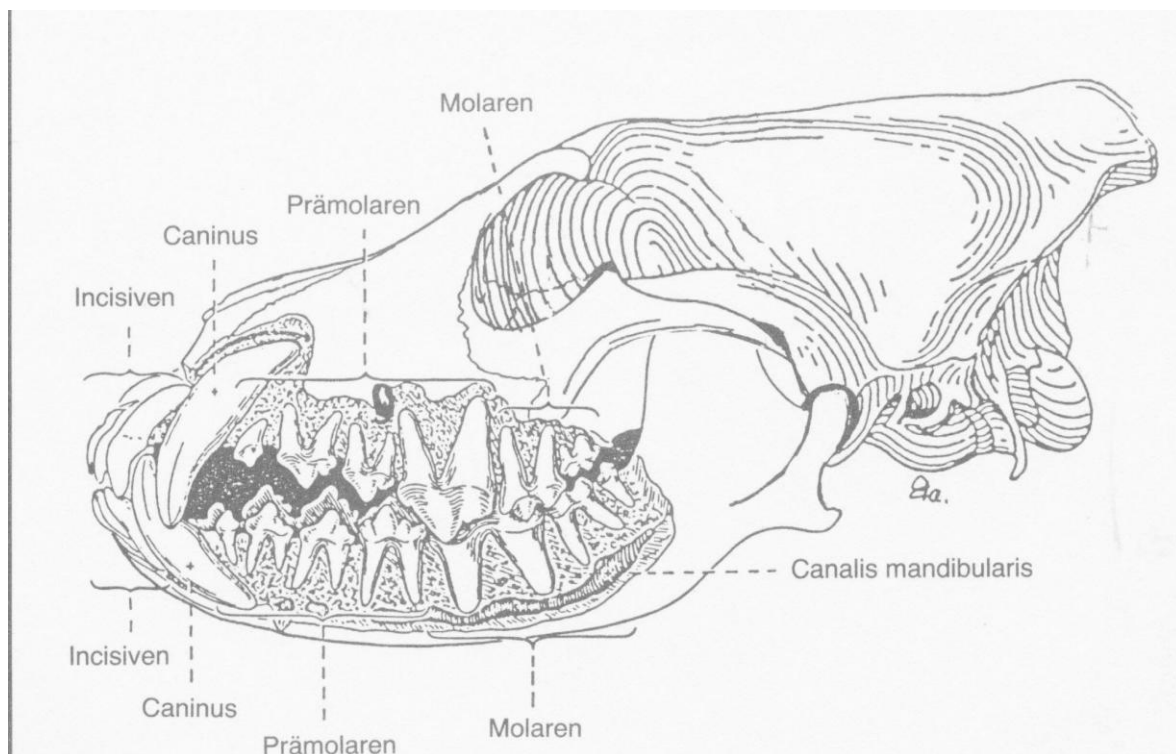
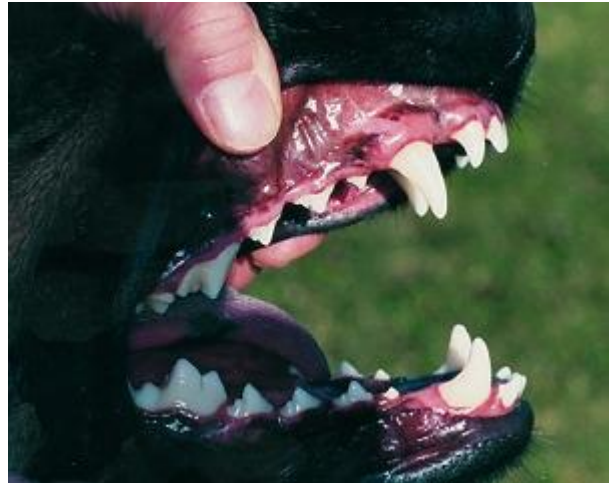Das vollständige, bleibende Gebiss des Hundes umfasst folgende Zähne:

Jeweils links und rechts im Oberkiefer:

- 3 Inzisiven (Schneidezähne)
- 1 Caninus (Fangzahn)
- 4 Prämolaren (Vorbackenzähne)
- 2 Molaren (Backenzähne)

Jeweils links und rechts im Unterkiefer:

- 3 Inzisiven
- 1 Caninus
- 4 Prämolaren
- 3 Molaren

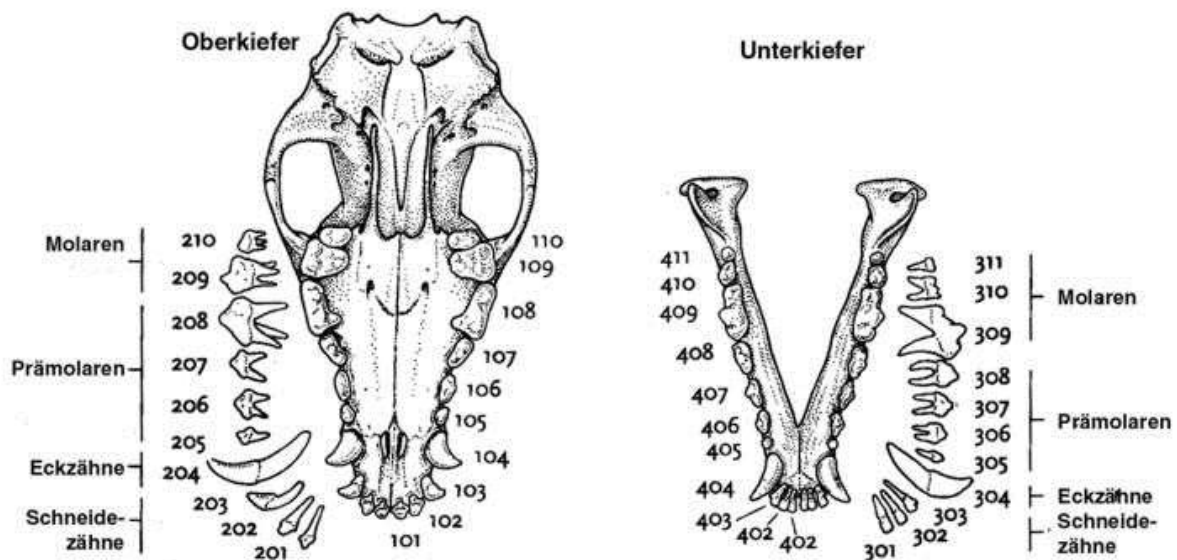


Insgesamt befinden sich also im bleibenden, vollständigen Gebiss 42 Zähne, 20 im Oberkiefer und 22 im Unterkiefer. Am deutlichsten ausgeprägt und auch am größten sind hiervon die Fangzähne und die Reißzähne (im Oberkiefer sind dies: der vierte Prämolare, im Unterkiefer: der erste Molar).

Einzelne Fachbegriffe über das Hundegebiß:

	Oberkiefer und Unterkiefer	
Schneidezähne	3/3	3/3
Fangzähne	1/1	1/1
Vordere Backenzähne (<i>Praemolaren</i>)	4/4	4/4
Hintere Backenzähne (<i>Molaren</i>)	2/2	3/3

Als Reißzähne werden Oberkiefer P 4 und im Unterkiefer M 1 bezeichnet, sie sind mit den Fangzähnen am deutlichsten und größten ausgeprägt.



Bißstellungen des Hundes:

Bei den verschiedenen Hunderassen kann man häufig Gebißfehler feststellen. (Siehe Bild Nr. 2)

Das normale Hundegebiß nennt man **Scherengebiß**, bei dem die Zähne des Oberkiefers (außer bei den hinteren Backenzähnen) über die Außenflächen der unteren Zahnreihen greifen. (z. B.: Schäferhund, Dobermann, Berner Sennenhund, und Deutsch Drahthaar)

Bei dem **Zangengebiß** stoßen die Schneidezähne aufeinander. (z. B.: Bullterrier)

Durch die Zucht sind bei manchen Rassen **Vorbiß** und **Unterbiß** entstanden.

Bei dem Vorbiß greifen die unteren Schneidezähne vor die oberen. bei dem Unterbiß kommen die unteren Schneidezähne weit hinter den oberen zu liegen und berühren teilweise den Gaumen.

Solche Gebißanomalien findet man etwa bei Boxer, Mops, English Bulldog und vielen Collies.

Zahnfehler (angeborene Zahnunterzahl) :

Das angeborene Fehlen einzelner oder mehrerer Zähne kommt sehr häufig vor.

Nachteile für die Zucht.

Wird meistens bei einer ersten züchterischen Beurteilung entdeckt.

Es muß abgeklärt werden, ob der Zahn tatsächlich fehlt oder ob es sich um einen verzögerten oder unvollständigen Zahndurchbruch handelt. (Röntgenuntersuchung)

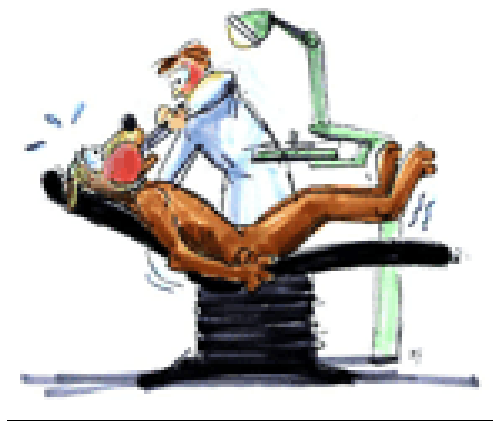Zahnüberzahl:

Es kann auch vorkommen das ein Hundegebiß mehr als 42 Zähne aufweist, sollten die überzähligen Zähne die „regulären“ Zähne stören, müssen diese frühzeitig entfernt werden.

Erworbener Zahnverlust:

Es kann auch vorkommen, daß Hunde im Laufe ihres Lebens durch Unfälle (Beißereien, Mißhandlungen, übertriebene Schutzhundarbeit Zähne verlieren oder beschädigt werden, daß sie vom Tierarzt entfernt werden müssen.

Sollte bei diesen sogenannten Unfällen ein Zahn ausgeschlagen werde, muß der Tierarzt überprüfen, ob auch der komplette Zahn entfernt ist. (Gefahr v. Entzündungen des Kiefers!)



Karies, Zahnwurzelentzündungen und Parodontose können aber auch dazu Führen das der Zahn entfernt werden muß.

Beißkraft:

Beißkraft ist ein Parameter, der im Rahmen einer besonderen Versuchsanordnung meßbar ist (Triska, 1924); die damaligen Untersuchungen beschränkten sich aber auf 24 Hund verschiedener Rassen und verschiedenen Alters, so daß ein Schluß auf besondere Beißkraft bestimmter Rassen nicht möglich ist. In Beschreibungen mancher Hunderassen wird zwar auf die besondere Beißkraft hingewiesen, wissenschaftlich abgesicherte Untersuchungen dazu sind aber nicht bekannt.

Dass die als zu den beisskräftigsten Hunden zu zählenden Mastini eine Tonne Beisskraft haben sollen, stammt vielleicht aus dem Millieu der Zuhälter oder Stammtisch-Angeber. Sie haben höchstens 350 Kilopond pro Quadratzentimeter Beissdruck. Ein Schäferhund ca. 180 kp. Zum Vergleich eine Hyäne als weitaus kräftigster „Beisser“ unter den Hunde-Verwandten: 700 kp.